

# Prothèses mammaires d'augmentation

S Petoin

**Résumé.** – Il n'existe aucun motif médical strict à une augmentation mammaire. Cet acte n'est effectué qu'à la demande expresse d'une patiente souffrant de son image. Cet article vise à faire le point des avantages et inconvénients ou risques particuliers des différents types d'implantations et des matériels prothétiques, afin d'informer le plus loyalement possible toute femme candidate à une implantation. Il peut aider au choix d'un matériel en fonction de la situation de départ. Les principales situations et techniques standards sont décrites.

© 1999, Elsevier, Paris.

## Introduction

Le traitement de l'hypoplasie, comme celui de l'hypotrophie mammaire, nécessite l'implantation d'une prothèse mammaire interne, pouvant être associée à une mastopexie (correction de l'excédent cutané) lorsqu'existe une ptôse<sup>[13]</sup>. Il s'agit toutefois de corps étrangers qui ne seront jamais intégrés à l'organisme dans lequel ils sont implantés. Ces prothèses ont des effets indésirables, et plus simplement des insuffisances par rapport au sein naturel qui doivent être parfaitement expliquées aux femmes candidates à l'implantation. D'une manière générale, une prothèse mammaire reste un corps étranger soumis au vieillissement et aux interactions hôte-implant ; elle ne doit jamais être considérée comme implantée à titre définitif.

Le sein, qu'il soit implanté ou non, est soumis aux variations hormonales ainsi qu'au vieillissement. D'une manière générale, la consistance glandulaire diminue avec le temps, au décours de chaque grossesse, puis de la ménopause. Les téguments se distendent progressivement en fonction du temps, en fonction des variations de volume des seins, et plus simplement du fait de la diminution de l'élasticité cutanée liée à l'âge.

## Indications

Il n'existe aucune indication médicale formelle à l'implantation d'une prothèse mammaire interne. Le moyen le plus simple de masquer une telle disgrâce est le soutien-gorge rembourré. Toutefois, ces moyens

externes ont leurs propres limites, ne serait-ce que dans la vie sociale d'une femme supportant mal une telle disgrâce. La demande d'implantation reste toujours une démarche volontaire de chaque patiente.

## Réglementation et normalisation

### Réglementation

En Europe, en général, l'utilisation de dispositifs médicaux implantables est soumise au marquage Communauté Européenne (CE), du fait de la directive 93/42/CEE. Dans cette nouvelle approche, la notice d'utilisation d'un dispositif médical devient le contrat tacite entre le fabricant et l'utilisateur qui doit se conformer strictement aux indications spécifiées par le fabricant, sous peine de décharge partielle ou totale de responsabilité.

La mise en place de cette directive européenne a débuté le 1<sup>er</sup> janvier 1995 (phase transitoire). Aucun pays de l'Union Européenne ne pouvait instaurer de nouvelle réglementation nationale particulière si elle n'existait pas auparavant.

Depuis le 14 juin 1998, aucune réglementation nationale ne peut plus subsister (phase de pleine action). Le marquage CE est obligatoire pour tout dispositif médical. Tout produit obtenant son marquage CE dans un des pays de l'Union peut le commercialiser dans toute l'Europe dès cette obtention. Mais chaque pays peut faire intervenir la clause de sauvegarde s'il estime qu'il persiste un danger.

Le gouvernement français a pris un arrêté le 10 mai 1995 (JO 17/05/95 p 8293) suspendant pour 1 an l'utilisation des produits de remplissage des prothèses mammaires internes autres que le sérum physiologique. Cet arrêté a été renouvelé chaque année jusqu'en 1998. Cette suspension a été reprise ensuite sous la forme d'une décision de l'agence française de sécurité sanitaire (JO 01/06/99 p 8033) : elle n'autorise pas la commercialisation, en France, des prothèses mammaires à visée esthétique contenant un produit de remplissage autre que le sérum physiologique, même si celles-ci sont marquées CE. De fait, le gouvernement français fait intervenir cette clause de sauvegarde.

Sylvain Petoin : Ancien interne des hôpitaux de Paris, ancien chef de clinique-assistant, chirurgien plasticien, assistant du centre René-Huguenin de Saint-Cloud, 178, rue de Courcelles, 75017 Paris, France.

Toute référence à cet article doit porter la mention : Petoin S. Prothèses mammaires d'augmentation. Encycl Méd Chir (Elsevier, Paris), Techniques chirurgicales — Chirurgie plastique reconstructrice et esthétique, 45-663, 1999, 11 p.

## Normalisation européenne

Une norme est un texte de référence permettant de définir les qualités intrinsèques minimales d'un produit. Ce type de texte est par essence évolutif, établi de manière consensuelle entre fabricants et utilisateurs. L'existence d'une norme harmonisée européenne peut servir de présomption de réponse aux exigences essentielles demandées par la directive CE pour obtenir le marquage CE. Mais même en l'absence de norme, les règles du marquage CE s'appliquent.

Le projet de normalisation des prothèses mammaires internes (pr EN 12180), traitant des implants mammaires en particulier, doit être prochainement soumis au vote formel des états. Ce projet a été repris sur le plan international (ISO).

## Prothèses

Les premières prothèses dites modernes ont été inventées en 1962. Toutes les prothèses mammaires implantées depuis cette date ont comme caractère commun d'être constituées d'une enveloppe externe d'élastomère de silicone et d'un produit de remplissage.

### Différents types d'enveloppe

#### *Enveloppes lisses*

L'enveloppe externe des prothèses était lisse initialement pour tous les implants. La nature et l'épaisseur de cette enveloppe varient selon les modèles. Certaines prothèses produites dans les années 1970 à début 1980 ont eu des enveloppes extrêmement fines et sont plus susceptibles de rupture. Les élastomères de silicone sont en principe différents s'il s'agit de prothèses gonflables au sérum physiologique (polymérisées à froid ou RTV) ou destinées à être remplies de gel de silicone (vulcanisées ou HTV).

#### *Polyuréthane*

Certains fabricants ont imaginés de recouvrir cette enveloppe de mousse de polyuréthane pour diminuer le risque de coque contractile. Cette mousse s'incorporait dans la capsule elle-même, étant ensuite progressivement déstructurée sans être lysée. Ce type de traitement de l'enveloppe n'a jamais été interdit, mais a été complètement abandonné par la majorité des fabricants.

#### *Enveloppes texturées*

Suite à la diminution du risque de coque contractile due au polyuréthane, les fabricants ont imaginé de modifier l'aspect extérieur de l'enveloppe pour obtenir un effet similaire.

Il existe deux types de texturation :

- texturation positive, entraînant un effet de type abrasif. L'intensité de cette texturation est variable d'un fabricant à l'autre, avec présence de liquide inflammatoire périprothétique proportionnellement à l'intensité de cette rugosité, et possibilité d'une certaine mobilité de l'implant ;
- texturation négative de type rétentif avec adhérence de la capsule à l'enveloppe (Biocell®, Microcell®).

### Prothèses préremplies, gonflables ou à double lumière

Ce produit de remplissage peut avoir été incorporé en usine : on parle alors de prothèses préremplies. Il peut être introduit par l'intermédiaire d'une valve au moment de l'acte chirurgical : il s'agit de prothèses gonflables essentiellement au sérum physiologique. Si le produit de remplissage n'est pas fourni par le fabricant, il convient de suivre scrupuleusement la notice d'utilisation, en particulier, aucun additif ne doit être adjoint sans mention expresse de cette possibilité dans la notice.

Il existe encore des formes mixtes avec un compartiment prérempli essentiellement de gel de silicone et un compartiment gonflable, généralement périphérique.

Certaines prothèses ont leur volume ajustable au-delà de l'intervention, en percutané : on parle alors d'expandeurs. Elles sont plus réservées à des indications particulières telles que le syndrome de Poland, ou

certain cas d'asymétrie mammaire très sévère. Mais seuls certains expandeurs ont vocation de prothèse définitive après retrait du dispositif de gonflement à distance. Cela est alors clairement spécifié dans la notice d'utilisation fournie par le fabricant.

### Différentes formes de prothèses

Les premières prothèses mammaires ont été de forme hémisphérique dites rondes ; ce sont encore les plus fréquemment employées.

Il est difficile de comparer les implants d'un fabricant à un autre par le seul volume, celui-ci dépendant de la base de l'implant par rapport à son profil qui peut être plus ou moins projeté (importance de la projection antérieure par rapport à la base). Il convient aussi de distinguer le coefficient de remplissage par rapport au volume du moule de la prothèse, ces coefficients étant variables d'un fabricant à l'autre, que l'implant soit gonflable ou prérempli. Un faible coefficient de remplissage d'un implant prérempli, comme le sous-remplissage d'un implant gonflable, exposent plus au risque de vagues visibles et vraisemblablement à la rupture secondaire par usure sur un pli équatorial, particulièrement si le produit de remplissage est faiblement cohésif.

Il existe des prothèses dites de forme anatomique. Il convient de considérer la forme générale qui peut schématiquement être définie par la base d'implantation horizontale mais aussi verticale, la projection antérieure, ces critères étant importants pour le choix d'un modèle en fonction de la morphologie de la patiente. Le positionnement de ce type de prothèse peut être plus délicat, particulièrement l'horizontalité, et surtout par une voie d'abord décalée par rapport au site d'implantation (voie d'abord axillaire).

## Risques et inconvénients

### Risques locaux

Les risques précoces sont dominés par l'hématome ou la lymphorrhée pouvant nécessiter un drainage. L'infection, qui est exceptionnelle, peut imposer la dépose provisoire de l'implant.

De très rares cas de pneumothorax ont été décrits, pouvant être consécutifs à une rupture d'une bulle d'emphysème ou à une brèche pleurale par effraction, même très minime, d'un espace intercostal, plus particulièrement en cas d'implantation rétropectorale. Cet épanchement pleural nécessite un drainage adapté.

L'exposition de l'implant au travers de la cicatrice ou de la peau est exceptionnelle ; elle est favorisée par l'instillation locale au sein de la loge de corticoïdes. Elle peut être consécutive à un épanchement sérohématique ou à une suture cutanée sous tension.

Il peut survenir une modification de la sensibilité du mamelon et de la poitrine. Cette sensibilité peut être diminuée ou même exacerbée de façon temporaire ou définitive, de manière uni- ou bilatérale.

L'allaitement peut être compromis en cas de voie d'abord sectionnant les galactophores ou en cas de perturbation de sensibilité aréolaire. D'une manière générale, il n'existe pas de contre-indication d'allaitement après implantation, quel que soit le type d'implant. Il est cependant prudent de prévenir la patiente que la survenue d'un abcès du sein au cours de l'allaitement, diffusant à la prothèse, peut imposer la dépose de l'implant.

Le tissu cicatriciel qui s'organise autour de la prothèse (capsule périprothétique) peut se rétracter secondairement et comprimer celle-ci (coque contractile), entraînant une dureté inhabituelle, des douleurs, et au maximum une déformation en boule du sein. L'importance de cette réaction capsulaire peut être classifiée selon Baker en quatre grades (de I : sein normal à IV : sein en boule, dur et douloureux), mais cette classification est extrêmement subjective [15].

Il existe des cas de déplacement secondaire de la prothèse. Cette migration peut être due à la contraction du pectoral en cas d'implantation rétromusculaire (effet de chasse inféroexterne vers la zone de l'implant non recouverte de muscle). Elle peut être provoquée par une déchirure capsulaire lors d'un traumatisme avec migration de l'implant dans cette déchirure ; ce déplacement se fait plus volontiers vers le dehors, avec possibilité de migration sous-claviculaire (zone faible clivable) en cas d'implantation rétromusculaire. Ce déplacement secondaire doit être différencié d'une contraction capsulaire asymétrique.

En dehors de la formation de coque, l'implant peut être décelable sous des téguments fins, même en position rétropectorale. Il y a risque de visibilité des déformations de l'enveloppe (vagues au niveau du dôme de l'enveloppe, ondulations de la périphérie en cas de surgonflage, plis plus fermes de l'enveloppe pouvant menacer les téguments en cas de rétraction capsulaire). Ces déformations sont plus particulièrement possibles au niveau des quadrants supérieurs du sein. La périphérie de l'implant peut être palpable si la base de l'implant dépasse la limite d'implantation mammaire, mais aussi au niveau du sillon sous-mammaire, particulièrement en inféroexterne.

L'implant est susceptible de se rompre à la longue, d'où l'importance d'un suivi clinique continu. Un changement, ou la dépose simple de l'implant, devient alors nécessaire. Les éventuelles réactions locales en cas de rupture tardive d'un implant rempli de substance innovante ne sont pas connues, tout au plus peut-on signaler la possibilité d'une phase d'augmentation du volume mammaire sur prothèse hydrogel du fait d'un appel osmotique.

Dans certains cas, on observe à long terme des calcifications à l'intérieur de la capsule périprothétique. Celles-ci sont linéaires le long de la capsule et n'ont pas les mêmes caractères que les microcalcifications néoplasiques. Elles peuvent induire des épanchements chroniques intracapsulaires périprothétiques.

### Risques généraux

La mise en place d'implants mammaires est susceptible d'interférer avec le dépistage mammographique. L'huile de soja est le produit de remplissage le plus radiotransparent, mais reste l'opacité due à l'enveloppe de silicone.

Il n'a jamais été observé d'augmentation de l'incidence du cancer du sein chez les femmes implantées [6]. À l'inverse, une réduction des cas a été constatée en rétrospectif dans certaines études [3]. Le pronostic de ces femmes implantées a été identique à cancer égal avec les femmes non implantées [4].

Il n'existe aucune preuve tangible scientifiquement reconnue d'augmentation du risque de maladie auto-immune sur prothèse préremplie de gel de silicone [1, 12]. L'implantation de ce type de prothèse, suspendue en France actuellement, n'est pas recommandée sur un tel terrain, ni même l'explantation systématique d'implants intacts parfaitement tolérés sans avis autorisé.

### Risques particuliers selon le type de prothèse

#### *Selon le type d'enveloppe*

Les enveloppes lisses sont plus susceptibles d'entraîner un phénomène de coque contractile que les implants texturés, au moins pour les implants préremplis de gel de silicone [5, 8].

À l'inverse, le phénomène de vagues décelables semble plus fréquent sous des téguments fins avec les prothèses texturées. La texturation externe de type positif entraîne une lymphorrhée périprothétique susceptible de surinfection secondaire par voie lymphatique ou hémotogène. Certaines patientes peuvent décrire des phénomènes sensitifs à type de prurit profond sur prothèse texturée.

En cas d'infection de l'implant recouvert de polyuréthane, l'ablation totale de la mousse de polyuréthane est indispensable pour supprimer les phénomènes infectieux locaux. Le risque d'induction de cancer hépatique par la dégradation du polyuréthane a été levé par la Federal Drug Administration américaine [7].

#### *Selon la forme de la prothèse*

La périphérie de l'implant est plus détectable sous des téguments fins en cas de plus grande projection antérieure (profil). De même, un surgonflage excessif d'un implant au sérum physiologique peut provoquer des ondulations de la périphérie de l'implant.

Une rotation de l'implant de forme anatomique est susceptible d'entraîner une déviation de l'axe du sein.

#### *Selon le mode de remplissage*

La valve antérieure de certains types d'implants est parfois palpable.

Aucune étude ne permet de mettre en cause le dysfonctionnement de la valve dans la très grande majorité des cas de dégonflement secondaire,

même si une pénétration de l'orifice externe de la valve a été observée dans certains cas, et plus particulièrement en cas de texturation négative de type rétentif.

Le risque de dégonflement secondaire est plus important en cas de sous-remplissage de la prothèse [10].

Quelques cas d'inflation secondaire de ces implants gonflables ont été publiés ; l'adjonction de substances osmotiques au liquide de remplissage (corticoïdes et/ou antibiotiques) pourrait être suspectée d'un tel effet.

Quelques cas de contamination par aspergillose du sérum physiologique ont été publiés.

#### *Selon le produit de remplissage*

Les implants remplis de sérum physiologique ont une consistance plus liquidienne que le sein normal, avec un risque plus important de vagues visibles. Le risque de rupture secondaire de l'implant est plus important sur ce type de prothèses qu'avec les prothèses préremplies de gel de silicone, du fait de l'absence de caractère lubrifiant du sérum vis-à-vis de l'enveloppe [2]. En cas de rupture d'implant d'un tel type, la perte de volume est en général très rapide, en quelques heures.

Les implants préremplis de gel de silicone peuvent laisser transpirer de petites quantités de gel au travers d'une enveloppe intacte, sans effet notable constaté. Cette perspiration était conséquente pour certaines générations d'implants anciens (prothèses mammaires dites de seconde génération, à enveloppe fine, gel très liquide, fabriquées entre 1970 et 1982, période variable selon les fabricants). La rupture au stade intracapsulaire peut passer totalement inaperçue, le gel restant confiné au sein de la capsule si elle n'est pas rompue. Elle est dépistable par mammographie numérisée. Il paraît souhaitable de proposer un changement d'implant en cas de rupture intracapsulaire, avant diffusion de voisinage avec risque de siliconome, d'où l'importance du suivi indispensable.

Les inconvénients des autres produits de remplissage dits « innovants » sont encore mal connus. Tous ces nouveaux produits n'ont pas la consistance, ou simplement la pérennité, d'un gel. En cas de rupture secondaire d'un implant vieilli, les risques généraux dus à la diffusion dans l'organisme du produit de remplissage, éventuellement modifié par le temps, ne sont pas connus. Les seules publications de rupture sur implants d'hydrogel font état d'un gonflement du sein par appel osmotique.

### Avantages et inconvénients particuliers selon le site d'implantation

L'implantation en position rétroglandulaire paraît la plus logique, permettant une meilleure mobilisation du sein lors des mouvements, mais le risque de décelabilité est plus grand sous des téguments fins. La glande mammaire est plus facilement laminée par l'implant avec le temps, avec risque de ptôse secondaire.

L'implantation en position rétropectorale est plus douloureuse dans les suites, mais la prothèse est mieux masquée au repos par le pectoral dans les quadrants supérieurs. À plus long terme, le muscle s'étire sous la pression de la prothèse, ce qui n'écarte pas tout risque de visibilité. Le soulèvement du pectoral peut entraîner une tension dans les épaules pouvant être mal ressentie chez les sportives. À contracture capsulaire identique, l'éventuelle coque est moins visible. Toutefois, lors de la contraction pectorale, la prothèse peut être déformée en « sablier » et chassée vers le dehors. De plus, en cas de pectoral court, il a été nécessaire de désinsérer les fibres pectorales inféro-internes pour la mise en place de l'implant. Cela peut entraîner un accrochage cutané visible (ou fossette inféro-interne) lors de la contraction musculaire du fait de la fibrose secondaire entre ces fibres musculaires désinsérées et le derme du quadrant inféro-interne du sein.

## Phase préopératoire

### Consentement éclairé

La demande d'implantation de prothèses mammaires est une démarche volontaire de la patiente. Le bénéfice psychologique qu'elle peut

attendre de cette intervention est incontestable. Elle doit cependant en comprendre les limites, les inconvénients et les risques avant de prendre sa décision, et plus particulièrement le fait qu'aucune implantation mammaire ne peut être considérée comme définitive.

En dehors des risques généraux liés à toute anesthésie, il existe des avantages et des inconvénients liés au choix de la voie d'abord, de la position de l'implant, de la nature de la prothèse choisie ainsi que de sa taille, et enfin surtout du terrain. Il semble assez simple de comprendre que c'est dans les cas les plus criants d'hypoplasie sévère que les insuffisances de la méthode sont les plus visibles.

La motivation de la patiente semble un des éléments les plus importants, mais reste le problème difficile de la compréhension par celle-ci, particulièrement a posteriori, de la balance bénéfices-risques. Certains fabricants fournissent un formulaire de consentement éclairé préalable à faire signer avant l'implantation. Celui-ci ne traite le plus souvent que des inconvénients des prothèses, rarement des limites, des inconvénients et des risques propres de la technique chirurgicale proprement dite.

### Bilan avant implantation

En dehors du bilan préopératoire classique à toute intervention, fonction du terrain, une mammographie est nécessaire au-delà de la trentaine, plus précocement en fonction de l'examen clinique des seins. En cas de seins dystrophiques ou difficilement examinables, une échographie complémentaire peut être souhaitable.

### Prise en charge

La mise en place d'une prothèse mammaire pour agénésie, l'ablation ou le remplacement d'une prothèse liés à un état pathologique peuvent parfois être pris en charge par l'assurance maladie, soumis toutefois à entente préalable (JO arrêté du 29/01/98).

Dans les autres cas, ce type de chirurgie est soumis au devis préalable, comme pour toute chirurgie esthétique (JO arrêté du 17/10/96).

### Choix de l'implant

Il n'est pas possible de disposer d'un stock complet de toutes les marques pour une implantation donnée.

Bien souvent, les notices commerciales des fabricants ne sont pas assez explicites quant aux données de fabrication : nature des élastomères et mode de réticulation, importance et nature de la texturation, coefficients de remplissage des implants, mode de stérilisation. La présentation des modèles de chaque gamme est déclinée en volumes, alors que la taille de la base est un élément déterminant, particulièrement en cas de changement d'implant. Les profils sont artificiellement séparés en plats, moyens ou hauts, mais cette comparaison n'est possible qu'au sein d'une même marque.

Nous présentons ici deux tableaux génériques des marques disponibles sur le marché français, sans argument publicitaire pour aucune d'entre elles, pouvant servir de guide de sélection uniquement sur les caractéristiques physiques de chaque implant (tableaux I, II). Ces tableaux ont été établis d'après la notice commerciale de chaque fabricant (se reporter à ces mêmes notices pour toute modification ultérieure). Les prothèses ont été séparées en deux grandes catégories morphologiques (prothèses rondes et prothèses dites anatomiques), et au sein de ces deux catégories, séparées en fonction du produit de remplissage (sérum physiologique et autres produits de remplissage). Ces dernières prothèses ne sont pas utilisables en France, sauf dérogation ministérielle individuelle et nominale. Ce tableau reste utile pour comparaison des modèles d'une marque à l'autre, particulièrement en cas de conversion d'implantation avec changement de prothèse.

## Technique chirurgicale d'une implantation primaire

### Généralités

Avant le début de l'intervention, il semble prudent de s'assurer de la disponibilité des implants nécessaires, ainsi que d'un implant de secours en cas de nécessité de rejet pour défaut ou incident.

Un bilan photographique préopératoire, idéalement sur plusieurs incidences, est fortement recommandé. Il peut permettre d'authentifier toute asymétrie posturale ou anatomique (asymétrie de volume, d'aréole, de sillon sous-mammaire).

Le dessin doit être réalisé sur la patiente debout : il est prudent de repérer la limite d'implantation de la glande mammaire et la position des sillons sous-mammaires. Le marquage de l'axe médian du thorax, de l'axe des seins et des clavicules peut être utile pour le contrôle de positionnement sur table, qui doit être rigoureusement symétrique.

L'installation en position demi-assise permet un meilleur contrôle de la symétrie des seins, proche de la station debout. Seule la voie d'abord axillaire impose l'installation bras en croix. Il est indispensable de parfaitement protéger les zones d'éventuelles compressions nerveuses, et ceci plus particulièrement si une modification du positionnement est réalisée en peropératoire.

### Voies d'abord

Toute voie d'abord a pour rançon une cicatrice, si minime soit-elle. Il est totalement impossible d'écarter complètement le risque de cicatrice hypertrophique ou de chéloïde. Il peut être prudent de marquer des repères sur les berges de l'incision afin d'éviter toute distorsion cicatricielle pour la suture finale.

#### Aréolaire

Si la taille de l'aréole le permet, cette voie d'abord permet un contrôle direct de la zone d'implantation, pour sa dissection comme pour l'hémostase.

L'incision peut être hémipéariéolaire inférieure. Celle-ci doit être tracée très légèrement en zone pigmentée afin d'avoir le minimum de risque de visibilité.

L'incision peut être transaréolaire, contournant le mamelon, plus que le divisant en deux (risque de mamelon bilobé).

L'abord transglandulaire sectionne des canaux galactophores. Cette section est susceptible de compromettre un futur allaitement. Cet abord est réalisé en chargeant le tissu mammaire entre deux pinces hémostatiques, perpendiculairement au plan thoracique, légèrement au-dessus de l'extrémité inférieure du muscle pectoral afin d'aboutir à l'espace clivable prépectoral quasiment avasculaire au-dessus du périmysium musculaire.

En cas d'abord hémipéariéolaire inférieur, il est possible de réaliser une dissection périglandulaire jusqu'au sillon sous-mammaire, n'ouvrant pas les canaux galactophores, mais rendant plus délicate la dissection comme l'hémostase de la loge d'implantation.

#### Sous-mammaire

La voie sous-mammaire doit être réservée aux patientes ayant les sillons sous-mammaires bien définis, symétriques, avec amorce de ptôse du sein.

Cette voie d'abord est discrète et permet un abord facile du plan de décollement, qu'il soit rétroglandulaire ou rétropectoral. La dissection doit être amorcée par la réalisation d'une cheminée verticale médiane, en arrière de la glande, jusqu'au bord inférieur du grand pectoral. La dissection de la partie inférieure de la glande, non sous-tendue par le muscle pectoral, doit se faire de haut en bas, de part et d'autre de cette cheminée, afin de soulever le fascia sous-pectoral en arrière de la glande.

#### Axillaire

La voie d'abord axillaire évite toute cicatrice au niveau du sein lui-même, mais avec cicatrice axillaire visible lors de l'élévation du bras, particulièrement chez les patientes épilées.

Cette voie peut être verticale en arrière du pilier de l'aisselle ou en pleine zone pileuse, de préférence horizontale.

Du fait de la présence de germes cutanés, même si le risque d'infection de la prothèse est infime, la contamination éventuelle par une flore non pathogène est mal connue mais susceptible d'interférer avec le risque de contraction capsulaire secondaire [9].

Cette voie d'abord décalée nécessite la réalisation d'un couloir de dissection jusqu'à la loge d'implantation où l'implant est susceptible de migrer secondairement.

Tableau I. – Prothèses mammaires rondes.

| Sérum physiologique     |   |  |
|-------------------------|---|--|
| <b>Fabricant</b>        | Dénomination commerciale<br>Réf : xxx (= volume en mL)                                  | Profil énoncé ( <i>profil comparé entre marques</i> )<br>Nature de la valve (tolérance de remplissage pour les prothèses gonflables)<br>Traitement externe de l'enveloppe<br>Gamme des volumes : en mL ( <i>déclinaison par tailles dans les volumes moyens</i> )                              |
| <b>Arion</b>            | Monobloc profil bas xxx   | Profil bas ( <i>profil le plus plat de la moyenne des implants, base moyenne</i> )<br>Prothèse scellée (volume fixe)<br>Enveloppe texturée ( <i>texture fine</i> )<br>Volumes : 85 mL à 450 mL ( <i>tailles par 10 mL de 130 à 220 mL</i> )  |
|                         | Monobloc profil haut xxx  | Profil haut ( <i>profil moyen, base moyenne</i> )<br>Prothèse scellée (volume fixe)<br>Enveloppe texturée ( <i>texture fine</i> )<br>Volumes : 125 mL à 400 mL ( <i>tailles par 10 mL de 130 à 230 mL</i> )  |
| <b>Cui</b>              | RTV - 2 xxx (lisse)<br>RTT - 2 xxx (texturée)   | Profil moyen ( <i>profil bas dans la moyenne, base moyenne</i> )<br>Valve à diaphragme antérieure (Surgonflage possible + 30 mL/- 0 mL)<br>Enveloppe lisse ou texturation Microcell® ( <i>texture rétentive</i> )<br>Volumes : de 90 mL (RTT) 120 mL (RTV) à 510 mL (tailles par 30 mL)        |
| <b>Eurosilicone</b>     | ES 59 - xxx   | Profil haut ( <i>profil haut base étroite</i> )<br>Valve à diaphragme antérieure<br>Enveloppe texturée cristalline ( <i>texture fine</i> )<br>Volumes : 100 mL à 500 mL ( <i>tailles par 20 mL de 100 à 300 mL</i> )   |
|                         | ES 83 - xxx   | Profil bas ( <i>profil moyen, base moyenne</i> )<br>Valve à diaphragme antérieure<br>Enveloppe texturée cristalline ( <i>texture fine</i> )<br>Volumes : 60 mL à 500 mL ( <i>tailles par 10 mL de 140 à 190 mL</i> )   |
| <b>LPI</b>              | Perthèse<br>GX xxx  | Profil bas ( <i>profil moyen, base moyenne</i> )<br>Valve à diaphragme antérieure avec languette (pas de tolérance de gonflage)<br>Enveloppe avec microtexturation ( <i>microtexturation très fine</i> )<br>Volumes : 100 mL à 350 mL ( <i>tailles par 15 mL à 25 mL</i> )                     |
| <b>McGham</b>           | Style 168<br>27-168 - xx(x+1)   | Profil moyen ( <i>profil moyen, base moyenne</i> )<br>Valve à diaphragme antérieure (surgonflage possible + 30 mL/- 0 mL jusqu'à 510 mL)<br>Enveloppe texturée Biocell® ( <i>texture rétentive</i> )<br>Volumes : 120 mL à 800 mL ( <i>tailles par 30 mL jusqu'à 510 mL</i> )                  |
| <b>Mentor</b>           | Siltex 2600<br>354 - 2610 à 2680  | Profil modéré ( <i>profil moyen, base moyenne</i> )<br>Valve à diaphragme antérieure (surgonflage possible + 25 mL/- 0 mL jusqu'à 300 mL)<br>Enveloppe texturée Siltex® ( <i>texture fine</i> )<br>Volumes : 120 mL à 500 mL ( <i>tailles par 20 mL jusqu'à 240 mL</i> )                       |
| <b>Nagor</b>            | Nagotex<br>SFS - A xxx (lisse)<br>SFX - A xxx (texturée)                                | Profil moyen ( <i>profil en limite basse de la moyenne, base large</i> )<br>Valve à diaphragme antérieure (surgonflage possible + 25 mL/- 0 mL jusqu'à 240 mL)<br>Enveloppe lisse ou texturée ( <i>texture fine</i> )<br>Volumes : 120 mL à 500 mL ( <i>tailles par 20 mL jusqu'à 240 mL</i> ) |
| <b>PIP</b>              | Profil standard<br>IMPHY-LS-S-xxx (lisse)<br>IMPHY-TX-S-xxx (texturée)                  | Profil standard ( <i>profil moyen, base moyenne</i> )<br>Prothèse scellée préremplie (volume fixe)<br>Enveloppe lisse ou texturée ( <i>texture fine</i> )<br>Volumes : 95 mL à 765 mL ( <i>tailles par tranches d'environ 20 mL jusqu'à 365 mL</i> )   |
|                         | Profil haut<br>IMPHY-LS-H-xxx (lisse)<br>IMPHY-TX-H-xxx (texturée)                      | Profil haut ( <i>profil haut, base étroite</i> )<br>Prothèse scellée préremplie (volume fixe)<br>Enveloppe lisse ou texturée ( <i>texture fine</i> )<br>Volumes : 100 mL à 680 mL ( <i>tailles par tranches d'environ 20 mL jusqu'à 330 mL</i> )   |
| <b>Politech-Silimed</b> | Saline RMP<br>20540-xxx (valve diaphragme)<br>20541-xxx (valve clapet)                  | Profil modéré ( <i>profil moyen, base moyenne</i> )<br>Valve à diaphragme antérieure ou valve à clapet postérieure<br>Enveloppe texturée ( <i>texture fine</i> )<br>Volumes : 90 mL à 490 mL ( <i>tailles par intervalles progressifs</i> )  |
|                         | Saline RHP<br>20542-xxx (valve diaphragme)<br>20543 (valve clapet)                      | Profil haut ( <i>profil restant dans la moyenne, base moyenne</i> )<br>Valve à diaphragme antérieure ou valve à clapet postérieure<br>Enveloppe texturée ( <i>texture fine</i> )<br>Volumes : 100 mL à 490 mL ( <i>tailles par intervalles progressifs</i> )                                   |
| <b>Sebbin</b>           | LS 20 xxx (lisse)<br>LS 21 xxx (texturée)   | Profil haut ( <i>profil haut, base large</i> )<br>Valve à diaphragme antérieure<br>Enveloppe lisse ou texturée ( <i>texture fine</i> )<br>Volumes : 60 mL à 600 mL ( <i>tailles par 25 mL de 100 à 300 mL</i> )  |
| Gel de silicone         |   |  |
| <b>Cui</b>              | MLP xxx   | Profil moyen<br>Enveloppe texturée Microcell® rétentive<br>Volumes : 110 mL à 380 mL ( <i>tailles par 30 mL à partir de 140 mL</i> )   |
|                         | MHP xxx   | Profil haut ( <i>partie haute de la moyenne</i> )<br>Enveloppe texturée Microcell® rétentive<br>Volumes : 100 mL à 410 mL ( <i>tailles par 30 mL jusqu'à 300 mL</i> )  |
| <b>Eurosilicone</b>     | Paragel profil bas<br>ES 70xxx (texture sculpturale)<br>ES 80xxx (texture cristalline)  | Profil bas<br>Enveloppe à texture cristalline ( <i>texture fine</i> ) ou sculpturale ( <i>macrotexturation</i> )<br>Volumes : 60 mL à 500 mL ( <i>tailles par 10 mL de 140 à 200 mL</i> )  |
|                         | Paragel profil haut<br>ES 71xxx (texture sculpturale)<br>ES 81xxx (texture cristalline) | Profil haut<br>Enveloppe à texture cristalline ( <i>texture fine</i> ) ou sculpturale ( <i>macrotexturation</i> )<br>Volumes : 60 mL à 500 mL ( <i>tailles par 10 mL de 140 à 200 mL</i> )   |

Tableau I (suite). – Prothèses mammaires rondes.

| Gel de silicone (suite) |   |  |
|-------------------------|---|--|
| <b>LPI</b>              | Perthèse T extra-flat<br>700 T xxx  | Profil bas<br>Enveloppe lisse<br>Volumes : 120 mL à 240 mL (tailles par 20 mL)   |
|                         | Perthèse T Round<br>510 T xxx   | Profil rond (partie haute de la moyenne)<br>Enveloppe lisse<br>Volumes : 80 mL à 500 mL (tailles par 20 mL jusqu'à 240 mL)   |
|                         | Perthèse TX<br>Tx xxx   | Profil bas<br>Enveloppe microtexturée<br>Volumes : 100 mL à 350 mL (tailles par 20 à 25 mL)  |
|                         | Perthèse T3<br>540 xxx  | Profil rond (partie haute de la moyenne)<br>Enveloppe microtexturée<br>Volumes : 75 mL à 500 mL (tailles 25 à 30 mL jusqu'à 260 mL)  |
| <b>McGhan</b>           | Style 110<br>27-112-xx(x+1)   | Profil modéré (partie basse de la moyenne)<br>Enveloppe texturée Biocell® rétentive<br>Volumes : 90 mL à 510 mL (tailles par 30 mL)  |
|                         | Style 120<br>27-120-xx(x+1)   | Profil rond (dans la moyenne)<br>Enveloppe texturée Biocell® rétentive<br>Volumes 180 mL à 650 mL (tailles par 40 mL jusqu'à 340 mL)   |
| <b>Mentor</b>           | Siltex 4000 Round HP<br>354-xxx4  | Profil haut (partie haute de la moyenne)<br>Enveloppe texturée Siltex®<br>Volumes : 75 mL à 550 mL (tailles par 25 mL de 200 à 350 mL)   |
|                         | Siltex 7000 Round MP<br>354-xxx7  | Profil modéré (dans la moyenne)<br>Enveloppe texturée Siltex®<br>Volumes : 100 mL à 800 mL (tailles par 25 mL jusqu'à 400 mL)  |
| <b>Nagor</b>            | Nagosil LP<br>RGI -D xxx  | Profil bas (le plus bas profil existant)<br>Enveloppe lisse<br>Volumes : 120 mL à 400 mL (tailles par 20 mL jusqu'à 300 mL)  |
|                         | Nagotex LP<br>GFX-LP xxx  | Profil bas (partie inférieure de la moyenne)<br>Enveloppe texturée<br>Volumes : 120 mL à 460 mL (tailles par 20 mL jusqu'à 240 mL)   |
|                         | Nagosil et Nagotex HP<br>RGI-DH xxx (lisse)<br>GFX xxx (texturée)           | Profil haut (moyen)<br>Enveloppe lisse (Nagosil®) ou texturée (Nagotex®)<br>Volumes : 80 mL à 800 mL Nagotex®, 140 mL à 500 mL Nagosil® (tailles par 20 mL jusqu'à 340 mL)               |
| <b>PIP</b>              | Gel profil standard<br>IMGHC-LS-S- xxx (lisse)<br>IMGHC-TX-S-xxx (texturée) | Profil standard (moyen)<br>Enveloppe lisse (LS) ou texturée (TX)<br>Volumes : 85 mL à 705 mL (tailles par 20 mL jusqu'à 365 mL)  |
|                         | Gel profil haut<br>IMGHC-LS-H- xxx (lisse)<br>IMGHC-TX-H- xxx (texturée)    | Profil haut (partie haute de la moyenne)<br>Enveloppe lisse (LS) ou texturée (TX)<br>Volumes : 90 mL à 680 mL (tailles par 20 mL de 130 mL à 350 mL)                                     |
| <b>Polytech-Silimed</b> | RMP texturée<br>20610 - xxx   | Profil modéré (partie basse de la moyenne)<br>Enveloppe texturée<br>Volumes : 40 mL à 600 mL (tailles par 20 mL jusqu'à 220 mL)  |
|                         | RMP lisse<br>10512 - xxx  | Profil modéré (plus projeté que sa variante texturée)<br>Enveloppe lisse<br>Volumes : 80 mL à 700 mL (tailles par 20 mL jusqu'à 300 mL)  |
|                         | Mesmo<br>30610 - xxx  | Profil modéré (partie basse de la moyenne)<br>Enveloppe polyuréthane (augmentant la projection de série 20610 même moule)<br>Volumes : 40 mL à 600 mL (tailles par 20 mL jusqu'à 220 mL) |
|                         | RHP texturée<br>20620 - xxx   | Profil haut (partie haute de la moyenne)<br>Enveloppe texturée<br>Volumes : 75 mL à 600 mL (tailles par 20 mL jusqu'à 255 mL)  |
|                         | RHP lisse<br>10512 - xxx  | Profil haut (très légèrement moins projeté que sa variante texturée)<br>Enveloppe lisse<br>Volumes : 80 mL à 700 mL (tailles par 20 mL jusqu'à 300 mL)                                   |
|                         | Vogue<br>30620 - xxx  | Profil haut (partie haute de la moyenne)<br>Enveloppe polyuréthane (tassement projection de la série 20620 même moule)<br>Volumes : 75 mL à 600 mL (tailles par 20 mL jusqu'à 255 mL)    |
| <b>Sebbin</b>           | Profil bas<br>LS 50-xxx (lisse)<br>LS 90-xxx (texturée)                     | Profil bas (partie haute de la moyenne)<br>Enveloppe lisse ou texturée<br>Volumes : 80 mL à 610 mL (tailles par 20 mL jusqu'à 300 mL)  |
|                         | Profil haut<br>LS 51 - xxx (lisse)<br>LS 91 - xxx (texturée)                | Profil haut (plus projeté du marché)<br>Enveloppe lisse ou texturée<br>Volumes : 85 mL à 615 mL (tailles par 20 mL jusqu'à 335 mL)   |
|                         | Profil plat<br>LS 52 - xxx (lisse)<br>LS 94 (texturée)                      | Profil plat (moyen)<br>Enveloppe lisse ou texturée<br>Volumes : 80 mL à 610 mL (tailles par 20 mL jusqu'à 300 mL)  |

Tableau I (suite). – Prothèses mammaires rondes.

| Hydrogel   |   |   |
|------------|---|---|
| <b>PIP</b> | Hydrogel profil standard<br>IMHYD-LS-S-xxx (lisse)<br>IMHYD-TX-S-xxx (texturée) | Profil standard ( <i>moyen</i> )<br>Enveloppe lisse (LS) ou texturée (TX)<br>Volumes : 85 mL à 705 mL ( <i>tailles par 20 mL jusqu'à 365 mL</i> )                       |
|            | Hydrogel profil haut<br>IMHYD-LS-H- xxx (lisse)<br>IMHYD-TX-H-xxx               | Profil haut ( <i>partie haute de la moyenne</i> )<br>Enveloppe lisse (LS) ou texturée (TX)<br>Volumes : 100 mL à 690 mL ( <i>tailles par 20 mL de 130 mL à 350 mL</i> ) |

Tableau II. – Prothèses de formes dites anatomiques ou profilées.

| Sérum physiologique     |   |   |
|-------------------------|---|---|
| <b>Fabricant</b>        | Marque<br>Ref commerciale                   | Description de la forme<br>Enveloppe<br>Volume  |
| <b>Eurosilicone</b>     | Cristalline Vertex gonflable<br>ES 112-xxx  | Forme ovoïde verticale<br>Valve à diaphragme - Texturation cristalline ( <i>texture fine</i> )<br>Volumes : de 80 mL à 500 mL ( <i>tailles par 25 mL de 100 à 350 mL</i> )  |
| <b>McGhan</b>           | Style 468<br>27.410-xxx+1                   | Forme ovoïde verticale, plus projetée que modèle 410<br>Valve à diaphragme ( <i>possibilité de surgonflage 10 à 35 mL selon les tailles</i> )<br>Texturation Biocell® ( <i>rétentive</i> )<br>Volumes : 195 mL à 620 mL ( <i>tailles par environ 30 mL jusqu'à 300 mL</i> ) |
| <b>Mentor</b>           | Contour profile Siltex<br>354-2711 à 2715   | Forme ovoïde horizontale, très projetée<br>Valve à diaphragme antérieure ( <i>possibilité de surgonflage 25 à 75 mL selon les tailles</i> )<br>Texturation Siltex® ( <i>fine</i> )<br>Volumes : 275 mL à 650 mL ( <i>5 tailles</i> )  |
|                         | Contour profile Natural<br>354-2910 à 2915  | Forme ovoïde horizontale, projection modérée ( <i>restant forte</i> )<br>Valve à diaphragme antérieure ( <i>possibilité de surgonflage 25 à 50 mL selon les tailles</i> )<br>Texturation Siltex® ( <i>fine</i> )<br>Volumes : 175 mL à 525 mL ( <i>6 tailles</i> )          |
| <b>Polytech-Silimed</b> | Anatomique gonflable<br>20580-xxx           | Forme ovoïde verticale, projection inférieure<br>Valve à diaphragme antérieure<br>Enveloppe texturée<br>Volumes : 115 mL à 625 mL ( <i>par 20 mL jusqu'à 295 mL</i> )   |
| Gel de silicone         |   |   |
| <b>Eurosilicone</b>     | Cristalline Vertex<br>Paragel<br>ES 102-xxx | Forme plus large et moins projetée que sa version saline<br>Texturation cristalline ( <i>texture fine</i> )<br>Volumes : 80 mL à 500 mL ( <i>tailles par 25 mL de 100 à 350 mL</i> )  |
| <b>McGhan</b>           | Style 410<br>27.410-xxx+1                   | Forme ovoïde plus haute que large, projetée en partie basse<br>Gel très cohésif et ferme<br>Texturation Biocell® ( <i>rétentive</i> )<br>Volumes : 210 mL à 610 mL ( <i>tailles par 30 mL jusqu'à 300 mL</i> )  |
| <b>Polytech-Silimed</b> | Opticon<br>30630-xxx                        | Forme ronde à projection asymétrique<br>Gel très cohésif<br>Enveloppe polyuréthane<br>Volumes : 75 mL à 600 mL ( <i>par 20 mL jusqu'à 255 mL</i> )  |
|                         | AP<br>20675-xxx                             | Forme ovoïde plus haute que large, projection inférieure<br>Gel très cohésif<br>Enveloppe texturée (2 texturations possibles)<br>Volumes : 105 mL à 605 mL ( <i>par 20 mL jusqu'à 305 mL</i> )  |
|                         | RNP<br>12630-xxx                            | Forme ronde, projection inférieure<br>Gel très cohésif<br>Enveloppe texturée (2 texturations possibles)<br>Volumes : 75 mL à 600 mL ( <i>par 20 mL jusqu'à 295 mL</i> )   |

Certains préconisent une compression secondaire par vêtement adapté pour faciliter l'accolement des berges de cette zone, le temps de la cicatrisation.

### Position de l'implant

La dissection de la loge d'implantation doit être adaptée à la taille choisie. Il est préférable de la réaliser d'une manière limitée et seulement de la compléter, implant ou gabarit (*sizer*) provisoirement en place. En effet, tout excès de dissection peut entraîner une migration secondaire de l'implant ou un aspect de hernie périphérique en cas d'irrégularité de dissection, particulièrement au niveau du sillon.

Une dissection trop haut vers le thorax, particulièrement en rétromusculaire, risque de favoriser une migration secondaire de l'implant en sous-claviculaire.

La limite inférieure du décollement doit être arciforme et harmonieuse afin d'éviter toute hernie visible à ce niveau. Il peut être utile de s'aider d'une spatule large et mousse. En cas d'hypoplasie sévère avec sein plat, sans ptôse ni définition réelle du sillon sous-mammaire, il est possible

d'abaisser le sillon sous-mammaire afin de mieux définir le segment sous-aréolaire du sein, mais une dissection trop poussée risque de favoriser une asymétrie de positionnement du sillon. S'il existe une quantité suffisante de glande au niveau des quadrants inférieurs du sein, ce type d'abaissement risque de créer une visibilité de l'implant à ce niveau, avec aspect en bissac.

### Loge rétroglандаire

La dissection de la loge rétroglандаire doit se faire en avant du péricymium pectoral (moindre saignement), idéalement de haut en bas pour le segment inférieur du sein, afin de soulever le fascia superficialis. Cette dissection est généralement plus aisée à réaliser au niveau du quadrant inféroexterne, ce qui permet parfois d'individualiser le rameau sensitif mamelonnaire. Puis la dissection est poursuivie en se rapprochant de la ligne médiane.

### Loge rétropectorale

L'abord du plan rétromusculaire est différent selon l'incision cutanée réalisée.

En voie d'abord axillaire, le plan de décollement doit passer entre le grand et le petit pectoral. Il doit être suffisamment large pour permettre le contrôle du décollement et de l'hémostase, puis le passage de l'implant sans traumatisme, mais il ne doit pas être trop large, particulièrement en supérieur, pour éviter le risque de déplacement secondaire de l'implant. La désinsertion des fibres inféro-internes du pectoral est toujours difficile et facilement sous-évaluée par cette voie.

Par voie sous-mammaire, il faut aborder directement le plan sous-fascial en arrière du plan glandulaire et réaliser un trajet vertical en cheminée qui permettra, de chaque côté, un décollement sous-fascial puis rétromusculaire.

Par voie aréolaire, le plan rétromusculaire se fait par une incision directe du muscle dans le sens de ses fibres, à l'aplomb de l'aréole.

Dans tous les cas, la dissection inférieure doit se faire en avant de l'aponévrose conjointe grand-oblique/grand-droit qui n'est pas extensible.

## Drainage

L'hémostase, dans ce type d'intervention, doit être particulièrement rigoureuse. La disponibilité d'un écarteur à lumière froide peut être utile pour contrôler le décollement comme l'hémostase en cas de voie d'abord décalée. Le drainage par drain aspiratif n'est pas obligatoire, mais il ne faut pas hésiter à y avoir recours au moindre doute. En cas de drainage aspiratif, celui-ci doit être mis en place avant l'implant.

## Mise en place de l'implant

Les conditions normales et particulières de manipulation de l'implant sont décrites sur la notice d'accompagnement obligatoire.

D'une manière générale, l'unité stérile contenant la prothèse ne doit être ouverte qu'au dernier moment, après contrôle de la référence souhaitée, de la stérilité et de l'intégrité de l'emballage. L'implant doit être manipulé avec des gants stériles, rincés de leur éventuelle poudre, avec ultime contrôle visuel de l'enveloppe et de son étanchéité.

L'implant doit être manipulé avec précaution vis-à-vis des écarteurs, pinces et aiguilles. Tout traumatisme, même minime, de l'enveloppe doit conduire au rejet de l'implant.

L'implant doit être positionné sans plis au niveau de sa loge, la face postérieure étant celle de la pastille d'occlusion.

Un implant gonflable au sérum physiologique doit être vidangé de l'air présent dans l'enveloppe avant remplissage. Les quelques bulles d'air présentes en fin d'intervention vont se résorber spontanément en quelques jours. Il faut toujours vérifier la parfaite pénétration du bouchon externe de l'opercule de la valve à diaphragme avant fermeture de la loge.

## Fermeture. Pansement

En cas d'implantation rétropectorale par abord aréolaire direct, il est souhaitable de rapprocher les fibres musculaires en suturant le périmysium antérieur du muscle au fil résorbable afin d'éviter tout risque de hernie à ce niveau.

Toujours en cas de voie d'abord aréolaire, mais plus volontiers en cas d'implantation rétroglandulaire, le plan profond de la glande peut être rapproché à points séparés de fils résorbables, ce qui augmente la projection aréolaire. Ce même plan profond sera laissé ouvert dans le cas où l'on souhaite mieux matelasser la prothèse au niveau de sa périphérie.

Dans tous les cas, il est souhaitable de réaliser un plan de suture de protection avant les plans cutanés classiques.

Le pansement doit être modelant, légèrement compressif et symétrique. Il est important de comprimer les zones de décollement excédentaire (tunnel supéroexterne de la voie axillaire), afin d'en faciliter l'accolement.

## Suites opératoires

L'immobilisation des seins par un soutien-gorge ou un vêtement adapté est fonction d'école et de technique employée. Si le port d'un soutien-gorge est recommandé, celui-ci doit être atraumatique et positionné de

façon parfaitement symétrique. En cas de dissection de loge surdimensionnée (abord axillaire), un vêtement compressif d'abaissement peut être utile.

La prudence est recommandée dans les mouvements amples des bras, et bien entendu dans la pratique du sport dans les premières semaines.

## Suivi

Toute patiente implantée doit être parfaitement informée du type de dispositif implanté. Il est souhaitable de remettre à la patiente une carte comportant la ou les étiquettes de la ou des prothèses implantées, ou son compte rendu opératoire comportant les mêmes étiquettes d'identification, à défaut d'adresser le compte rendu au médecin traitant de son choix.

Un suivi clinique des patientes implantées est indispensable. Celui-ci doit être continu durant tout le temps de l'implantation. En dehors de la surveillance des glandes mammaires, il ne semble pas nécessaire de demander d'examen d'imagerie particulier, sauf en aide à une éventuelle décision d'explantation sur implants préremplis de gel de silicone. L'examen de référence est la mammographie [11]. La mammographie en numérisation directe permet la meilleure visualisation de l'état de l'implant lui-même [16]. Il n'est pas nécessaire de pratiquer des dosages immunologiques particuliers sans signe d'appel.

Conformément à la directive CE 93/42/CEE du 14/06/93, le gouvernement français a institué une matériovigilance (décret 96-32 du 15/01/96 JO 17/01/96 p 803-805). La non-déclaration d'un incident ou du risque d'incident grave de tout dispositif médical expose l'utilisateur ou le fabricant à une peine d'emprisonnement de 4 ans et/ou une amende de 500 000 FF (loi n° 94-43 du 18/01/94, section 4, chapitre I, article L 665-6 JO 19/01/94 p 966). Aucun texte ne précise le caractère grave d'un incident, mais un communiqué de presse du ministère de la santé du 15/05/96 étend cette déclaration à toute explantation.

## Indications particulières

Les différentes indications particulières ou de reprise peuvent être schématisées comme suit.

### Implantation sur ptôse

Il est possible de combiner une mastopexie avec la pose d'implant, en cas de ptôse associée. Il est alors recommandé de procéder à l'implantation selon une voie classique dissimulable dans la zone de résection cutanée : voie d'abord aréolaire si une résection périaréolaire pure est envisagée, voie sous-mammaire si un redrapage cutané important rend nécessaire une cicatrice en T inversé.

En tout état de cause, il faut procéder à la mise en place de la prothèse avant d'effectuer ou simplement de confirmer le dessin de redrapage cutané nécessaire.

La mise en place de l'implant impose un plan de décollement postérieur qui diminue ou supprime les perforantes vasculaires directes à destinée glandulaire. Rappelons que ces perforantes sont bas situées, en dessous de la limite inférieure de l'insertion du muscle pectoral. Elles peuvent être sectionnées, quel que soit le plan d'implantation choisi, rétroglandulaire ou rétropectoral. Ainsi, la technique de redrapage cutané doit préserver une vascularisation glandulaire suffisante qui sera le plus souvent d'origine cutanée, avec absence ou limitation stricte de tout clivage cutanéoglandulaire.

### Révisions à long terme

#### Dépose

Il peut être tout à fait envisageable que la patiente ne souhaite plus, à terme, conserver ses prothèses (grand âge, prise de poids importante).

Il existe toujours un certain degré de laminage tissulaire après longue implantation, plus important en cas de position rétroglandulaire.

Uniquement sur prothèse gonflable au sérum physiologique, il est possible, après consentement signé, de percer intentionnellement les prothèses au sérum physiologique pour que la patiente se rende compte de sa morphologie après explantation simple.



### Dépose simple

Elle s'effectue par la reprise de la cicatrice d'implantation. La capsule périprothétique est incisée au bistouri électrique moussé et l'implant est simplement extrait.

En l'absence de résection capsulaire (capsulectomie), celle-ci peut persister à long terme avec possibilité de constitution de lymphocèle chronique [14], non obligatoirement symétrique.

### Dépose avec capsulectomie

L'exérèse de la capsule périprothétique devient souhaitable en cas :

- de calcifications capsulaires qu'il est préférable de retirer ;
- d'implant prérempli de gel de silicone rompu, particulièrement si le gel est très fluide et s'il existe un siliconome paracapsulaire ;
- d'infection sur prothèse polyuréthane, car la persistance de fragments de mousse infectée incorporés dans la capsule va entretenir les phénomènes infectieux ;
- de coque contractile très sévère pour certains.

Cette capsulectomie radicale n'est pas possible par une voie d'abord décalée de type axillaire.

L'abord chirurgical s'arrête au niveau de la capsule qui est plus facilement disséquée implant en place. La dissection profonde peut se révéler très difficile sur implants anciens avec patches de Dacron®. En cas de déchirure de la capsule sur prothèse en gel de silicone, le contrôle de cette brèche par pince hémostatique n'est pas toujours réalisable, particulièrement si le gel est très fluide. Il est possible de vider le contenu de l'enveloppe en utilisant la dépression forte d'un appareil de lipoaspiration ou, à défaut, d'exprimer le contenu dans une main doublement gantée, le retournement de ce gant limitant la souillure des champs opératoires. La capsulectomie est ensuite complétée par un nettoyage soigneux à la compresse puis par irrigation du lit opératoire.

En cas de siliconome extracapsulaire, l'exérèse des masses palpables au niveau du sein est utile pour des raisons de surveillance. L'ablation de siliconomes intercostaux peut être dangereuse (risque de brèche pleurale). L'ablation de zones ayant une simple traduction radiologique (aspect en « tempête de neige ») peut provoquer plus de séquelles que d'avantages réels. Un drainage quasi systématique paraît souhaitable, car le temps de saignement local peut être multiplié par trois.

### Dépose plus mastopexie

Si le volume mammaire résiduel est suffisant après dépose, il peut être légitime de proposer une mastopexie en cas de ptôse cutanée. Ce dessin de mastopexie ne doit être définitivement réalisé qu'après dépose des implants.

## Traitement des complications ou imperfections

### Coque contractile

Les manœuvres externes (capsuloclasie ou *squeezing*) tendant à briser la capsule périprothétique sont douloureuses et souvent inefficaces. Elles sont contre-indiquées sur prothèses préremplies d'autre chose que de sérum physiologique. Elles exposent au risque de rupture de l'implant, ce dont la patiente doit être prévenue.

Il est possible de réaliser une capsulotomie chirurgicale. Cette capsulotomie consiste à ouvrir la capsule périprothétique de manière équatoriale avec éventuellement refends radiés. Elle permet, en outre, de contrôler visuellement l'implant, son changement éventuel. Certains proposent de réaliser une capsulectomie, c'est-à-dire la résection de la capsule, qui peut être limitée au dôme. Dans les deux cas, le risque de récurrence de coque est cependant plus important pour un type de prothèse donnée que dans le cas d'une implantation primaire.

### Dégonflement. Rupture

En cas de rupture d'implant gonflable, la perte du volume mammaire est généralement rapide, en quelques heures. Il est préférable mais non obligatoire de pratiquer un changement rapide de celui-ci, la capsule pouvant se rétracter rapidement autour d'une enveloppe vidée.

Le diagnostic de rupture d'implant prérempli de gel de silicone impose le changement de celui-ci. Au stade de rupture intracapsulaire, le gel de

silicone reste confiné par la capsule périprothétique. Un traumatisme direct risque de rompre la continuité de la capsule et de provoquer un siliconome.

En cas de découverte opératoire d'un implant suintant prérempli de gel de silicone, le nettoyage de la capsule doit être aussi soigneux que possible. La capsulectomie est préférable en cas de rupture patente.

### Calcifications

En cas de calcifications capsulaires, une capsulectomie est nécessaire avant une nouvelle implantation, les cristaux d'hydroxyapatite exposant à un risque de blessure de l'enveloppe du nouvel implant.

### Imperfections cosmétiques

#### Ptôse secondaire

Une mastopexie secondaire sur implant peut être légitime en cas de ptôse secondaire. Il n'est pas indispensable d'aborder l'implant lui-même si celui-ci est parfaitement toléré.

#### Asymétrie

Il est possible de corriger certaines migrations de prothèses ou certaines asymétries de sillons sous-mammaires. L'excédent de surface capsulaire au niveau de la zone de hernie ou de migration est reporté sur le plan thoracique et est excisé à ce niveau. La capsule antérieure est alors retenue et suturée au plan postérieur au fil résorbable. Une suture simple de la capsule, sans résection, est insuffisante, car elle expose au risque de récurrence. Il peut être nécessaire de réaliser une capsulotomie chirurgicale équatoriale opposée à la zone de migration si la loge périprothétique paraît trop étroite après redrapage.

#### Visibilité

La visibilité de l'implant est un phénomène multifactoriel.

Préventivement, pour limiter le phénomène de vagues, il est préférable d'envisager une implantation rétropectorale d'emblée chez les patientes maigres, surtout avec les prothèses gonflables, mais cet argument est à mettre en balance avec la déformabilité possible lors de la contraction musculaire. Sur prothèse gonflable au sérum physiologique, un léger surremplissage est souhaitable, dans les limites préconisées par le fabricant. Un remplissage excessif provoque, à l'inverse, des ondulations périphériques de l'équateur de la prothèse.

D'une manière générale, la périphérie de l'implant risque d'être plus facilement dépistable si la base de l'implant est plus large que la base d'implantation mammaire elle-même.

Secondairement, en cas de laminage glandulaire sur implant avec visibilité de celui-ci, il peut être raisonnable de proposer un changement de plan d'implantation de rétro-glandulaire en rétropectoral. Ce changement de plan n'est pas toujours possible. Il ne reste alors comme possibilité que le changement de type d'implant, avec cohésivité plus grande du produit de remplissage, ou à défaut le choix d'une enveloppe lisse.

### Dérogations

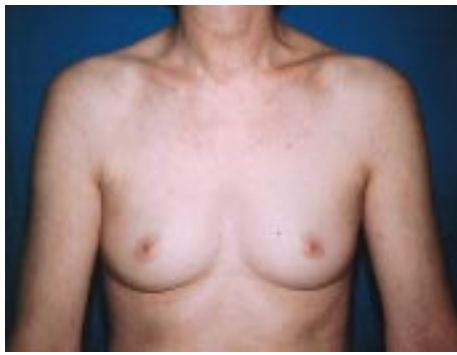
Depuis le 17 mai 1995, il n'est plus possible d'implanter, en France, des implants mammaires contenant autre chose que du sérum physiologique. Cependant, il existe des cas particuliers où le sérum physiologique ne constitue pas une alternative satisfaisante.

L'article R 665-10 du Code de la santé publique français prévoit une possibilité de dérogation individuelle et nominative.

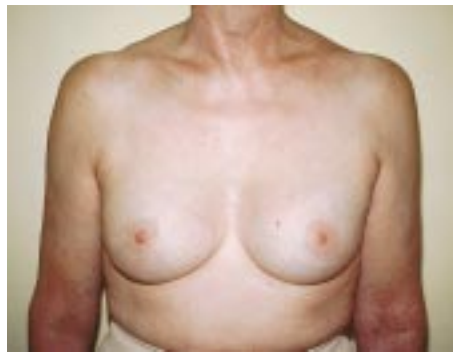La patiente doit écrire sa demande au chirurgien stipulant le recours à l'article R 665-10 vis-à-vis de la décision de suspension du 26 mai 1999.

Dans cette demande, la patiente doit :

- reconnaître son information éclairée complète : alternatives proposées, motifs de son refus, connaissance des inconvénients et aléas du matériel proposé, engagement à un suivi clinique régulier, en particulier en vertu des articles L 665-6 et 7, R 665-48, 49, 62 et 63 du Code de la santé publique tout incident et notamment l'explantation éventuelle devront être signalés sans délai à l'administration publique chargée de la matériovigilance ;

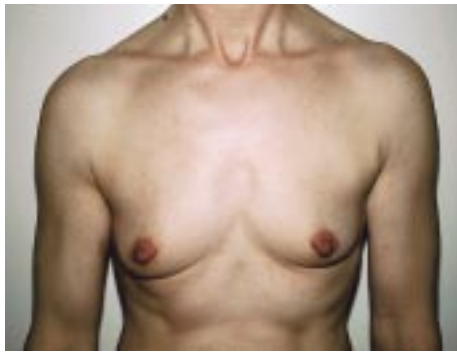

A

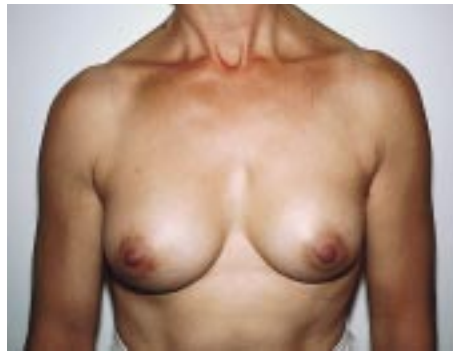

B

- 1** A. Hypotrophie mammaire avec base glandulaire large, peau épaisse.  
B. Prothèses préremplies de gel de silicone, 175 mL, rétroglandulaires par voie aréolaire.

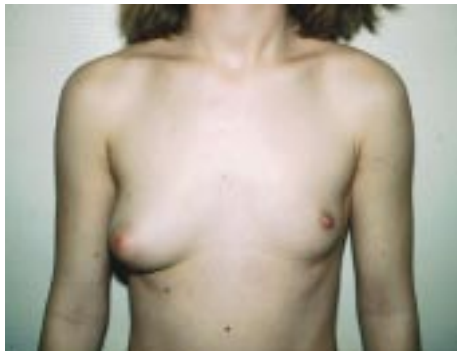

A

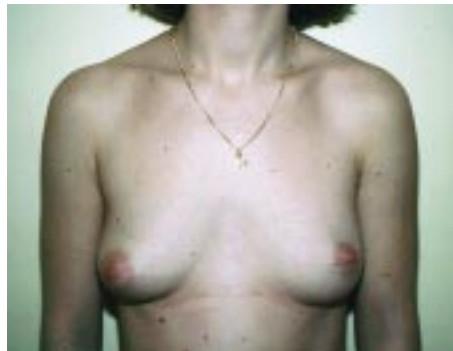

B

- 2** A. Hypotrophie mammaire avec vide des quadrants supéroexternes et segment sous-aréolaire court.  
B. Prothèses gonflables 200 mL remplies à 210 mL, rétropectorales par voie aréolaire, avec descente du sillon sous-mammaire.

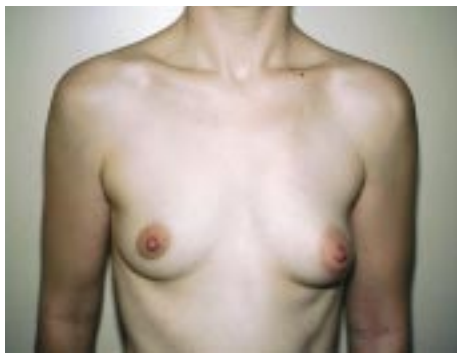

A

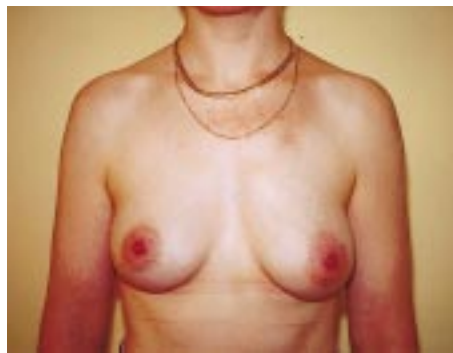

B

- 3** A. Amastie unilatérale gauche.  
B. Prothèse unilatérale gauche préremplie à 150 mL, rétropectorale par voie axillaire. À noter la correction incomplète mais spontanée de la dystopie et de la taille aréolaire gauche à 5 ans.

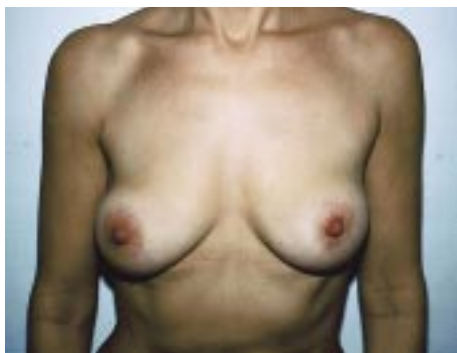

A

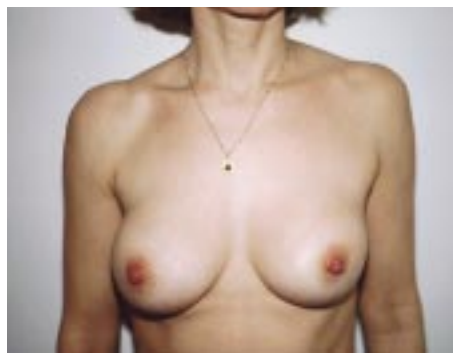

B

- 4** A. Asymétrie mammaire avec hypotrophie droite et ptôse gauche.  
B. Prothèses bilatérales gonflables rétroglandulaires 175 mL surgonflée à 200 mL uniquement du côté droit, sans correction de ptôse du côté gauche.



A



B

- 5** A. Coques périprothétiques bilatérales (Baker IV) avec silicome gauche, base de prothèse trop petite (120 g) par rapport à la base d'implantation glandulaire.  
B. Capsulectomie bilatérale avec changement de prothèses préremplies 200 mL rétroglandulaires.

– autoriser son médecin à lever le secret professionnel pour établir ce dossier.

Le médecin transmet cette demande en précisant le type et le fabricant (obligatoirement marqué CE), sans oublier de joindre la déclaration de matériovigilance, anonymisée, en cas d'implant déjà en place. Il peut être utile de joindre l'information écrite signée de la patiente (Ministère de l'emploi et de la solidarité, direction des Hôpitaux, DH/EM1, 8, avenue de Ségur 75350 Paris 07 SP).

Il semble à l'heure actuelle quasiment impossible d'obtenir une dérogation pour une implantation cosmétique primaire. Celle-ci peut toutefois être obtenue en cas d'insuffisance de résultat sur prothèse gonflable, ou en cas de nécessité de changement de prothèse déjà implantée et dont le type est suspendu.

•  
• •

*L'implantation de prothèses mammaires est une intervention dont les avantages sont parfaitement connus, mais dont les limites, inconvénients et risques sont difficiles à faire parfaitement comprendre à une femme candidate à ce type de chirurgie. Ses désirs plus ou moins fantasmatiques (voie d'abord, volume et forme) sont aussi source d'inconvénients propres, et ne sont pas toujours évidents à faire comprendre, de même que le caractère jamais définitif d'une implantation. La compréhension parfaite de la balance avantages-risques est un des éléments essentiels d'une bonne indication, puis d'un bon vécu de ce type de chirurgie. Les cas cliniques suivants sont illustrés par les figures 1 à 5.*

## Références

- [1] The independent review group on silicone gel breast implants. [www.silicone-review.gov.uk](http://www.silicone-review.gov.uk). 14/07/1998
- [2] Benadiba L. Complications des implants mammaires en reconstruction du sein après cancer (Étude du centre René-Huguenin). [thèse]. Paris, 1998
- [3] Berkel H, Birdsell DC, Jenkins H. Breast augmentation: a risk factor for breast cancer ? *N Engl J Med* 1992 ; 326 : 1649-1653
- [4] Birdsell DC, Jenkins H, Berkel H. Breast cancer diagnosis and survival in women with and without breast implants. *Plast Reconstr Surg* 1993 ; 92 : 795-800
- [5] Coleman DJ, Foo IT, Sharpe DT. Textured or smooth implants for breast augmentation ? A prospective controlled trial. *Br J Plast Surg* 1991 ; 44 : 444-448
- [6] Deapen DM, Brody GS. Augmentation mammoplasty and breast cancer: a five-year update of the Los Angeles study. *Plast Reconstr Surg* 1992 ; 89 : 660-665
- [7] FDABMS polyurethane-coated breast implant study shows «negligible» cancer risk. The Gray Sheet 21 (27), 3 juillet 1995
- [8] Hakelius L, Ohlsen L. A clinical comparison of the tendency to capsular contracture between smooth and textured gel-filled silicone mammary implants. *Plast Reconstr Surg* 1992 ; 90 : 247-254
- [9] Handel N, Jensen JA, Black Q, Waisman JR, Silverstein MJ. The Fate of breast implants: a critical analysis of complications and outcomes. *Plast Reconstr Surg* 1995 ; 96 : 1521-1533
- [10] Lantieri L, Rauilo Y, Baruch J. Influence de l'insuffisance de remplissage sur le dégonflement des prothèses mammaires gonflables. Étude statistique sur 535 prothèses gonflables. *Ann Chir Plast Esthét* 1992 ; 37 : 534-540
- [11] Nguyen M, Lairy G, Fleurette F. Les implants mammaires remplis de gel de silicone. Paris : ANDEM, 1996 : 1-96
- [12] Noone RB. A review of the possible health implications of silicone breast implants. *Cancer* 1997 ; 79 : 1747-1756
- [13] Peto DS. Disgrâces et malformations du sein. *Encycl Méd Chir* (Elsevier, Paris), Gynécologie, 811-A-10, 1997 : 1-6
- [14] Rockwell WB, Casey HD, Cheng CA. Breast capsule persistence after breast implant removal. *Plast Reconstr Surg* 1998 ; 101 : 1085-1088
- [15] Spear SL, Baker JR, Caffee HH. Classification of capsular contracture after prosthetic breast reconstruction. *Plast Reconstr Surg* 1995 ; 96 : 1119-1124
- [16] Tristant H, Benmussa M, Bokobsa J, Elbaz P. Complications des prothèses mammaires : les épanchements tardifs intra- et périprothétiques. *J Le Sein* 1991 ; 1 : 9-16